Prof. Dott. P. REDAELLI
Prof. Dott. G. SANGIORGI

Istituto di Anatomia Patologica della R. Università di Catania
Direttore incaricato: Prof. P. Redaelli

Leucemia linfatica nei muridi

Questa nota apparve nel N. 481 di "*PATHOLOGICA*" del 15 Novembre 1931

S 585

GENOVA
Soc. An. E. OLIVERI & C. — Tipo-Litografica Ligure
Via Caffaro, N. 8
1931

LEUCEMIA LINFATICA NEI MURIDI

Prof. Dott. P. REDAELLI
Prof. Dott. G. SANGIORGI
Istituto di Anatomia Patologica della R. Università di Catania
Direttore inc.: Prof. P. Redaelli

Che ai processi leucemici non fossero estranei gli animali era noto già da un pezzo. La letteratura registra infatti osservazioni di leucemia nei bovi, nei maiali, nei cavalli, nei cani, nei gatti, nelle scimmie, negli uccelli, nei muridi. Questi ultimi, secondo i dati che ne riporta il pregevole lavoro di *Simonds* al quale rimandiamo il lettore, parrebbero di esserne i più colpiti o per lo meno è fra i muridi che è caduta più agevole l'attenzione degli studiosi segnalandone per essi più numerosi casi.

Ma se ci limitiamo ai soli quadri di leucemia linfatica, come quella che c'interessa nel caso specifico, vediamo che i casi stati osservati nei muridi assommavano sino ad ieri a 43 contro 60 di leucemia mieloide e così distribuiti: 1 di *Tyzzer* (1909), 3 di *Haaland* (1911), 2 di *Levaditi* (1914), 28 di *Simonds* (1925), 9 di *Mc. Coy Hill* (1930).

A questi casi meritano di essere aggiunti i 2 di cui riferiamo nella presente nota non senza far rilevare ch'essi avrebbero avuto il privilegio di trovar posto fra i primissimi nella letteratura mondiale, appena dopo quelli di *Tyzzer* e di *Haaland*, se tempestivamente fossero stati resi di pubblica ragione allorquando (1912) occorsero all'osservazione ad uno di noi (S.) come reperto accidentale in un piccolo allevamento del Regio Istituto d'Igiene di Torino.

Tuttavia riteniamo ch'essi pur denunciati oggi dopo circa un ventennio dalla loro segnalazione non han perduto il loro interesse non soltanto perchè portano un contributo alla distribuzione geografica delle leucemie murine, come i primi casi osservati in Italia, ma anche perchè il reperto di leucemia sia linfatica che mieloide nei topi resta sempre un fatto molto raro (la casistica di *Simonds* su 15.000 osservazioni porta la frequenza nei muridi della leucemia linfatica all'1,8 per mille, della leucemia mielogena al 2,6 per mille) e perchè infine si tratta, come sarà detto, di due casi che offrono, a differenza della maggioranza di quelli già noti, il quadro completo della leucemia linfatica coll'impegno di tutto il sistema ematopoietico.

Basta dar un'occhiata alla fotografia nel testo riproducente uno dei topolini bianchi leucemici dell'allevamento di Torino (l'altro caso era perfettamente identico!) perchè il lettore resti colpito dall'entità del processo. Infatti tutto il sistema ghiandolare linfatico esterno risultava, come l'interno, impegnato con una notevolissima ipertrofia, mentre il fegato e la milza straordinariamente ingranditi raggiungevano tali dimensioni da occupare tutto l'ambito addominale precludendo quasi la visione delle anse intestinali. Nei riguardi della milza si può calcolare che questo organo abbia raggiunto una ventina di volte il volume normale. Segno anche questo dell'intensità del processo che sarà ribadito dall'esame microscopico praticato dall'altro di noi (R.).

L'accidentalità del reperto (in animali trovati morti spontaneamente a pochissimi giorni l'uno dall'altro in mezzo ad altri pochi che nulla di speciale lasciavano sospettare circa il loro apparente buon stato di salute) non permise di utilizzare il materiale patologico al di là della fissazione in liquido di Schaudinn degli organi per uno studio istologico, dell'allestimento di strisci dagli organi stessi, come dal sangue e dal midollo osseo e dell'inseminagione del sangue cardiaco. Ma ogni ordine di ricerche intese a metter in rilievo agenti microbici, vegetali od animali, di un qualche interesse dettero risultati negativi.

Lasciamo quindi che tutto l'interesse dei casi sia affidato all'esame istologico.

Lo studio isto-patologico dei diversi organi ha dato il seguente reperto:

a) il sangue presenta una notevole quantità di forme che paragonate con gli elementi normali del sangue del topino risultano avvicinarsi morfologicamente ai linfociti. Questi elementi sono in numero grandissimo, mentre sono assenti cellule immature con granulazioni ed i leucociti polinucleati normali non superano la percentuale solita; si nota qualche elemento immaturo della serie rossa.

Le cellule linfocitarie si avvicinano per la loro struttura ai grandi linfociti del sangue normale del topino e per il nucleo lievemente più vescicolare ricordano i linfoblasti, mentre l'alone protoplasmatico non abbondante è nettamente basofilo. Anche il midollo osseo presenta un quadro consimile.

b) Le ghiandole linfatiche mostrano una profonda perturbazione di tutta la loro impalcatura strutturale: alla periferia talvolta è ancora

bene individuato qualche follicolo con semplice iperplasia del centro germinativo, ma in genere tutto il tessuto è sommerso in una marea di cellule linfocitarie che infarciscono sopratutto la porzione midollare. Si ha una scarsissima reazione del sistema reticolo-istiocitario. Un fatto di notevole interesse è rappresentato dalla infiltrazione linfocitaria della capsula dell'organo con la diffusione delle cellule patologiche nei connettivi ghiandolari. E' questo uno dei dati più chiari che permette di differenziare le singole forme di leucemia del topo, poichè solo nella forma linfatica il fenomeno è evidente (vedi fig. 1).

c) La milza turbata profondamente nella sua struttura appare sopratutto invasa dalle cellule linfocitarie nella polpa (vedi fig. 5). I follicoli sono iperplastici e si confondono alla periferia col tessuto midollare tutto infiltrato; non si ha una evidente reazione del sistema reticolo-istiocitario; la presenza di numerosissimi megacariociti é veramente notevole, ma bisogna tener conto che questo fatto entra in parte nella normalità e che è difficile poter sempre giudicare dall'aumento patologico di questi elementi.

d) Tutti i connettivi perighiandolari, l'omento, il mesentere, i connettivi mediastinici, ecc. presentano il caratteristico quadro della infiltrazione leucemica.

e) Anche gli organi parenchimatosi mostrano il quadro di una spiccata infiltrazione leucemica: è imponente la lesione del fegato dove osserviamo prevalente la infiltrazione linfocitaria negli spazi portali ed attorno a questi; i capillari sinosoidali sono completamente infarciti di linfoblasti e linfociti (vedi fig. 3), con qualche cellula immatura della serie rossa e un risentimento discreto delle cellule di Kupffer che sono ipertrofiche e mostrano anche qualche movimento cariocinetico. Le travate epatiche sono compresse e le singole cellule mostrano sofferenza, con alterazioni prevalentemente protoplasmatiche, pigmentazioni abnormi, ecc. ecc. Le zone centrolobulari sono meno colpite dal processo infiltrativo.

Il rene (vedi fig. 2), presenta chiara la infiltrazione linfoblastica prevalente nella zona corticale, peritubulare e periglomerulare. Si vedono, come ha descritto anzi qualche A. delle vaste zone di elementi linfatici ed istiocitari attorno ai grossi vasi dell'ilo; ma tale reperto si ha frequentemente anche in topini normali, in topini morti per malattie spontanee imprecisate, in topini portatori di tumori da innesto ed in quelli parassitati da Klossiella muris; pertanto questo reperto noi non lo possiamo considerare come alcunchè di caratteristico della infiltrazione leucemica del rene. Questa è, al paragone di quella notata in altri organi parenchimatosi, relativamente scarsa: il fatto si potrebbe mettere in rapporto con la relativa povertà di elementi reticolo-istiocitari che è dato notorio per il rene.

Il polmone (vedi fig. 4) è parimenti fortemente infiltrato: si osservano vasti manicotti linfoblastici attorno ai vasi ed ai bronchi con esten-

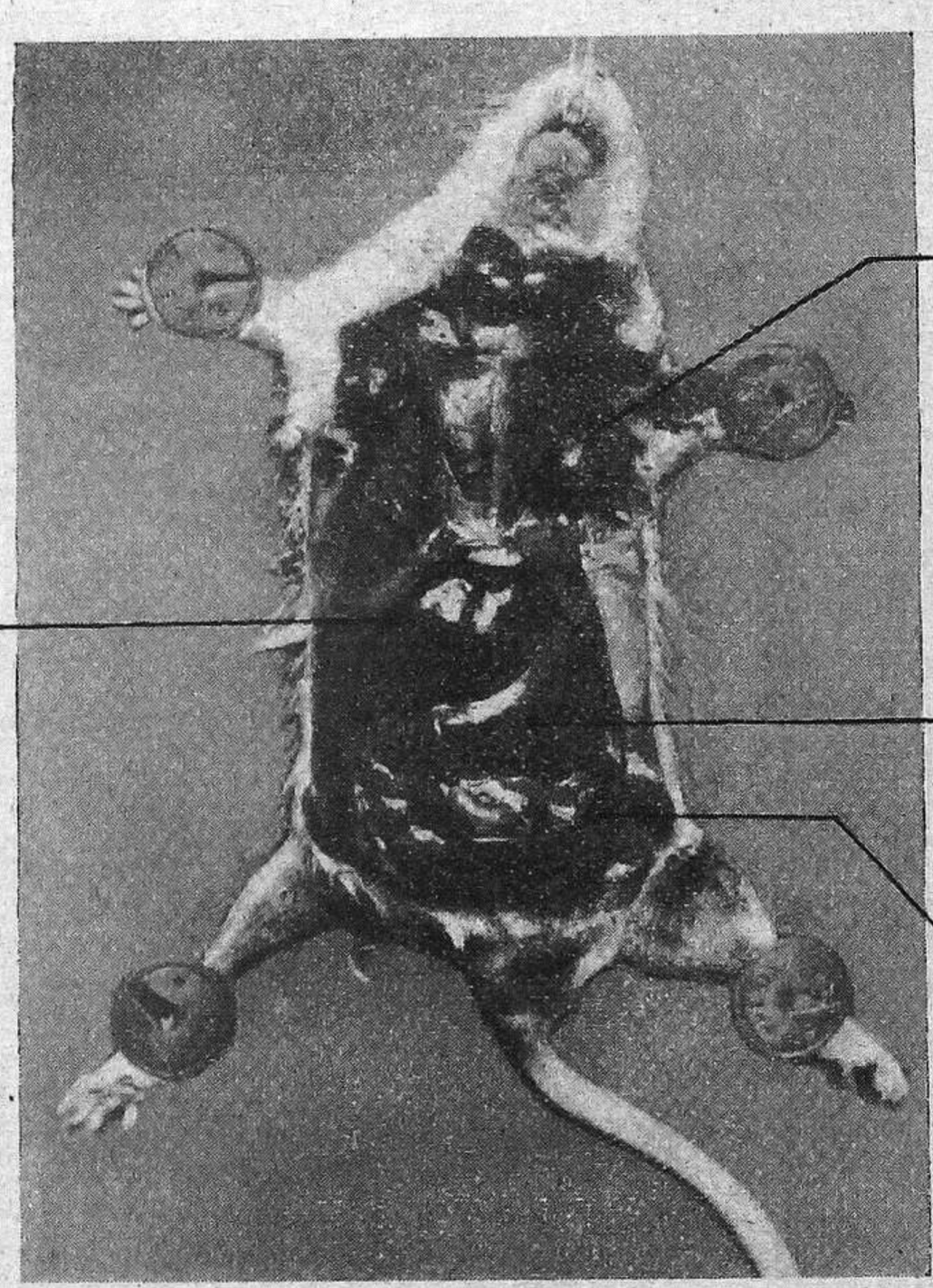

sione del processo anche ai connettivi interlobulari e nei setti alveolari.

Come risulta da questo breve descrizione noi crediamo di poter fondare il nostro giudizio di una forma di leucemia linfatica la quale nei muridi rimane, come abbiamo detto sopra, una forma alquanto più rara della leucemia mieloide, a giudicare dalla casistica del *Simonds* che sino ad oggi è la più estesa.

La diagnosi istopatologica di questi casi è stata raggiunta per aver potuto identificare e classificare le cellule che in grande quantità infiltrano tutti i tessuti: l'esclusione di cellule con granulazioni ci ha permesso di scartare il quadro di una leucemia mieloide; il comportamento delle ghiandole linfatiche, della milza, il quadro caratteristico della infiltrazione degli organi interni ha permesso di escludere il linfosarcoma. Altri elementi oltre alla identificazione dei linfoblasti permettono di confermare la diagnosi di leucemia differenziandola dalle altre forme; e ciè la notevole perturbazione strutturale delle ghiandole linfatiche, la invasione degli elementi patologici nella capsula e nei tessuti perilinfatici, un lieve grado di interessamento degli elementi della serie rossa.

Comparando i nostri casi con i reperti degli A.A. precedenti, ci permettiamo di rilevare infine il particolare interesse offerto da essi per la notevole estensione della forma morbosa con l'interessamento di tutto il sistema ematopoietico differenziato ed indifferenziato, tale da far ritenere la forma da noi qui segnalata come « totalitaria » a differenza di molti dei casi già noti, in cui è rilevato l'interessamento « parziale » di sistemi e di organi, come il lettore può sincerarsene consultando il lavoro del *Simonds*.

Catania, Luglio 1931.

DATI BIBLIOGRAFICI

SIMONDS P. J. - *Leuckemia, pseudoleuckemia and related conditions in the Slye stock of mice.* The Journal of Cancer Research. Vol. IX, N. 3, p. 329, 1925.

MC COY HILL F. - *Lymphoid Yperplasia in mice.* The Journal of Cancer Research. Vol. XIV, N. 3, p. 325, 1930.

SPIEGAZIONE DELLE FIGURE

Fig. 1. - Aspetto della capsula di una ghiandola linfatica con invasione e diffusione del processo leucemico nel tessuto perighiandolare. (Micr. Koristka. App. Fot. Leitz. Obb. 26 X).

Fig. 2. - Infiltrazione leucemica della corticale del rene (idem).

Fig. 3. - Infiltrazione leucemica del parenchima epatico (si noti la prevalenza della infiltrazione nella zona portale (idem).

Fig. 4. - Infiltrazione leucemica del tessuto polmonare (si noti la infiltrazione perivascolare e peribronchiale (Micr. Koristka. App. fot. Leitz. Obb. 10 X).

Fig. 5. - Linfoblasti della milza leucemica (Micr. Koristka. App Fot. Leitz. Obb. 1/15 ad immersione).

RIASSUNTO

Con una larga documentazione macro e microscopica gli AA. segnalano 2 casi di leucemia linfatica dei topolini bianchi come i primi osservati in Italia in un allevamento di Torino di molti anni fa.

L'interesse dei casi si esprime non solo nella rarità del processo morboso in sè stesso, ma nella sua intensità ed estensione tali da farlo ritenere, a differenza degli altri casi noti nella letteratura, un processo « totalitario » e da spiegare le enormi dimensioni raggiunte da taluni organi, come le ghiandole linfatiche, il fegato, la milza.

ZUSAMMENFASSUNG

Lymphatische Leukämie der Muriden.

Auf Grund eines äusserst reichhaltigen makro und mikroskopischen Materials, beschreiben die Verf. zwei Fälle von lymphatischer Leukämie die sich vor Jahren in zwei weissen Mäusen in einer turiner Zucht, zum ersten male in Italien, ereigneten. Das Interesse beider Fälle beruht nicht nur auf der Seltenheit dieser Erkrankung, aber in der Schwere und in der Verbreitung des Prozesses, im Vergleiche zu den bisher beschriebenen Fällen; in Anbetracht der äusserst starken Vergrösserung einiger Organe, wie der Lymphknoten, der Leber und Milz, könnte man den Prozess als einen « totalitären » bezeichnen.

SUMMARY

Lymphatic leukemia in rodents.

With large macroscopic and microscopic documentation the AA. signalize two cases of lymphatic leukemia of albino mice, as the first which have been observed in Italy many years ago in a breeding of Turin.

These cases are interesting not only for the rarity of such a morbid process, but also for its intensity and extension, which are so great that the process — differing from the other cases in the literature — may be considered as a general process, explaining the enormous dimensions reached by some organs as lymph-nodes, liver, and spleen.

P. REDAELLI E G. SANGIORGI — *Leucemia linfatica nei muridi.*

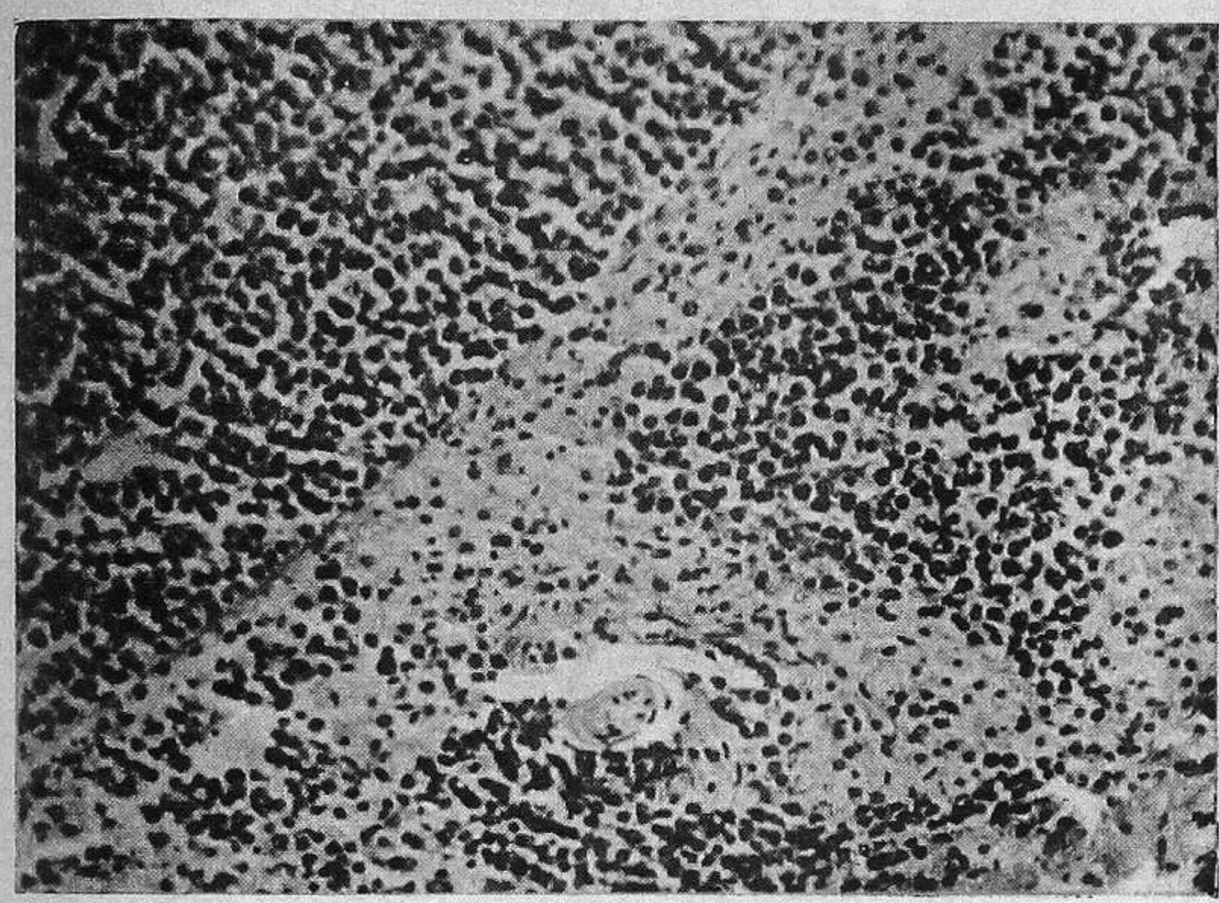

Fig. 1

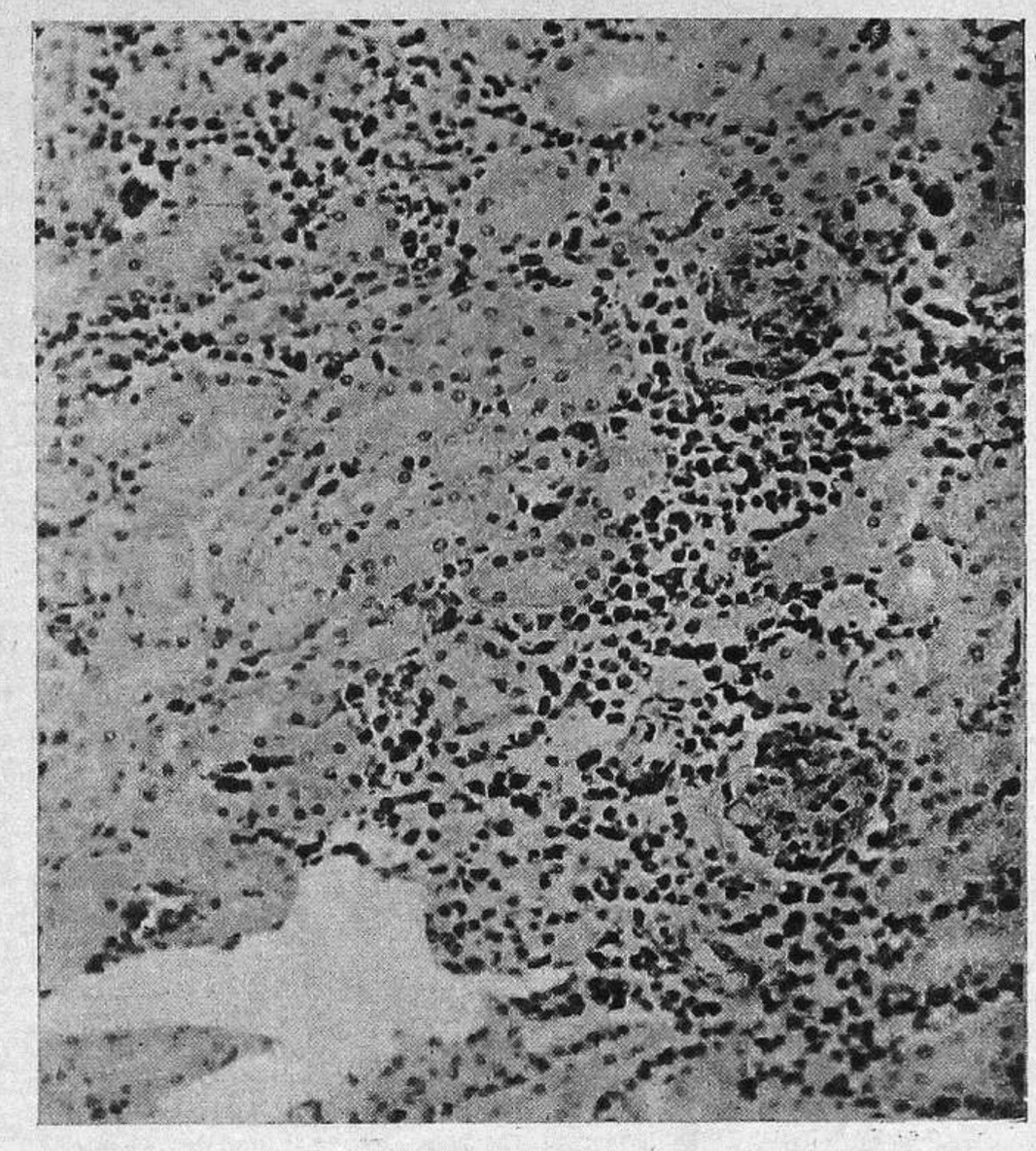

Fig. 2

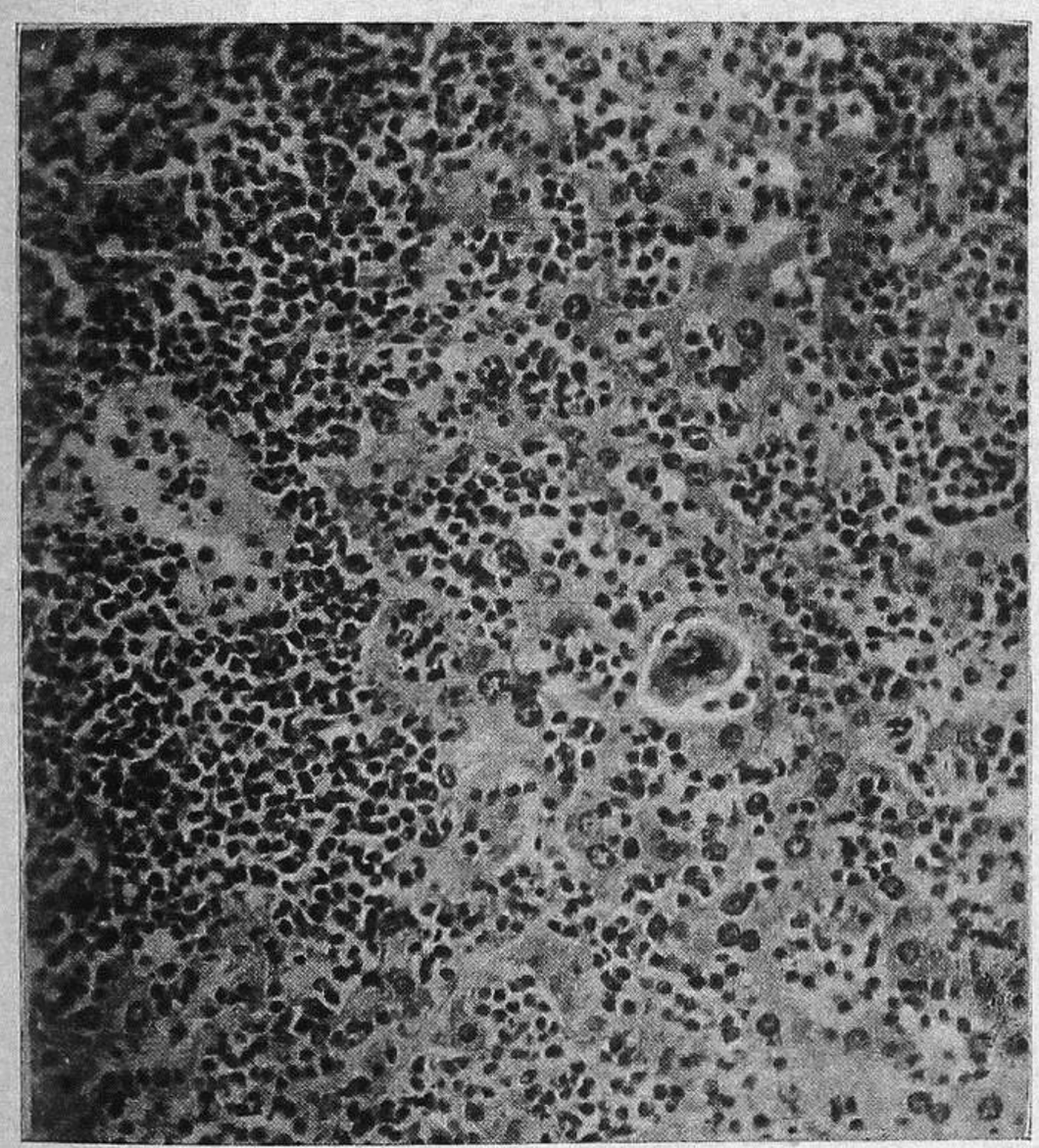

Fig. 3

Fig. 4

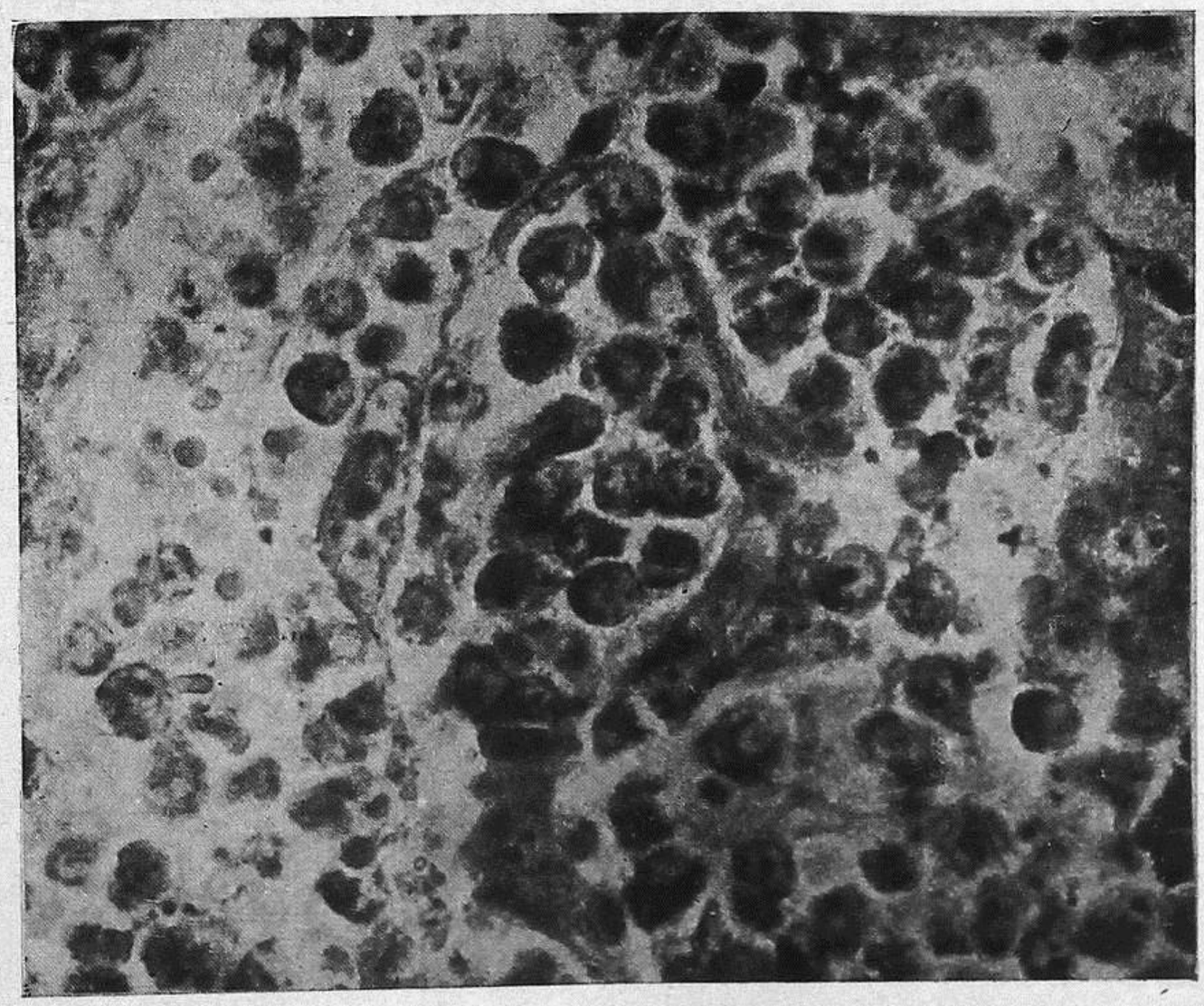

Fig. 5

PATHOLOGICA

RIVISTA MENSILE

Fondatore MARIO SEGALE

Direttore A. CESARIS DEMEL

Condirettori: S. Belfanti (Milano) — G. Cagnetto (Padova) — E. Centanni (Bologna) — B. De Vecchi (Firenze) — A. Fabris (Genova) — E. Franco (Sassari) — B. Lunghetti (Siena) — A. Marassini (Parma) — A. Monti (Pavia) — B. Morpurgo (Torino) — A. Pepere (Milano) — B. Polettini (Catania) — E. Ravenna (Modena) — C. Sacerdotti (Pisa) — G. Sangiorgi (Bari) — U. Soli (Palermo) G. Sotti (Bari) — G. Tarozzi (Bologna) — G. Tizzoni.

Redattore Capo: G. SOLIMANO

Conto corrente con la Posta

N. 481 — 15 Novembre 1931 - X — Anno XXIII

LAVORI ORIGINALI

P. REDAELLI e **G. SANGIORGI** . Leucemia linfatica nei muridi . . . . . *Pag.* 647

B. GALAVOTTI . . Intorno a tre casi i sarcomi dello stomaco (Contributo anatomo-patologico) » 650

G. PATRASSI . . Aplasia della cistifellea . . . . . » 662

M. GERUNDO . . Studio preliminare sulla fisico-chimica della demenza precoce . . . » 667

V. FINUCCI . . . Adenoma epatocellulare tipico con metastasi regionali . . . . » 671

M. LEVI . . . . Sintomatologia e aspetto istologico di una lesione completa del fascio di His » 674

V. DE FILIPPIS . . Contributo sperimentale allo studio del meccanismo della agglutinazione incompleta . . . . . » 680

E. MARCONI . . . Ricerche sulle radiazioni mitogenetiche del sangue umano col micrococcus prodigiosus come detectore (Nota prima) . . . . . » 684

G. LUCARELLI . . Carcinoma polimorfo-cellulare del polmone con metastasi nella colonna vertebrale . . . . . » 688

C. GHIZZETTI . . Su una nuova reazione per il liquido cefalo rachidiano (Benedek e Thurzò) (vedi Tecniche) . . . . . » 700

RIASSUNTI DI RECENTI PUBBLICAZIONI

TUBERCOLOSI . . . . Pag. 693-697

Ferranti F. — Tarozzi G. — Babayantz K. — Scarzella M. — E. H. Tompkins e R. S. Cunningham — Costa A. — Sanarelli G. e Alessandrini A. — Centanni E. — Bozzelli R. — Ricozzi T.

STATI ALLERGICI . . Pag. 697 699

J. Furth e K. Landsteiner — A. Radosarljevic — De Nunno R. — Boattini G. e Nonnis G. — Le Bourdelles B. e Liegeois R. — Henry A. F. X. — Bardelli P. C. — A. M. Chesney e Th. B. Turner — Sconzo G. — Gelli G. e Tarozzi G. — Montanari A. — Casazza B.

NOTIZIE e COMUNICATI . Pag. 699

TECNICHE . . . . . Pag. 700

Carlo Ghizzetti.

Abbonamento annuo: Italia L. 50 - Europa: Shillings 28, chèque su London - Oltremare: $ 6, chèque su New York — Direzione, Redazione ed Amministrazione: Via Alessandro Volta, N. 6, - Genova — Telefono N. 53.902 — Casella Postale N. 884 — Per la pubblicità rivolgersi: R. Lavagetto, Genova - Palazzo Nuova Borsa, N. 44 — Telefono N. 52.932 — Printed in Italy.